آسیب شناسی بافتی در عفونتهای قارچی (۴)

عفونتهای ناشی از قارچهای دوشکلی

۱ - *اسپوروتریکس شنکئی*

ترجمه و تنظیم: دکتر محمد قهری

www.ghahri.ir

هدف از این نوشتار بحث در مورد تکنیکهای رنگ آمیزی برای تشخیص عفونتهای قارچی، مطالعه ی پاسخ میزبان و اشکال مرفولوژیک مخمرها، کپکها، قارچهای دوشکلی، و قارچهای با طبقه بندی نامشخص در مقاطع بافتی و نمونه های سیتولوژیک می باشد. در بخش های پیشین واکنشهای بافتی مربوط به مخمرهای بیماریزا (کاندیدا، کریپتوکوکوس، تریکوسپورون و مالاسزیا) مورد بحث قرار گرفت و در این بخش قارچ دیمورفیک *اسپوروتریکس شنکئی* مورد بررسی قرار می گیرد.

***

اسپوروتریکس شنکئی

اسپوروتریکوزیس عفونت غالبا مزمنی است که با ضایعات ندولر جلدی و زیرجلدی و نیز گرفتاری غدد لنفاوی مشخص می شود. راه ورود ارگانیسم قارچی به بدن معمولا از طریق پوست و بدنبال ضربه و تروما می باشد. امکان ورود قارچ از طریق دستگاه تنفسی نیز وجود دارد. انتشار ثانویه ی عفونت به استخوان و عضله شایع است و بیماری ممکن است با گرفتاری سیستم اعصاب مرکزی، ریه، و یا سیستم ادراری همراه شود. بیماری دارای انتشار جهانی است و در همه ی سنین و در هر دو جنس دیده می شود. گیاه و خاک مخزن *اسپوروتریکس شنکئی* است.

این بیماری تا سال ۱۳۶۲ در ایران ناشناخته بوده و نخستین بار استاد دکتر فریده زینی با جدا نمودن قارچ از ضایعات ساعد و ساق پای دو بانوی ۳۶ و۶۰ ساله آن را گزارش کردند. شکل بیماری و ضایعات بافتی حاصله بستگی به محل تلقیح ارگانیسم و نوع عکس العمل میزبان دارد. انواع بالینی اسپوروتریکوزیس را به ۵ دسته ی جلدی لنفاوی، جلدی، جلدی مخاطی، منتشره، و بیماری ریوی اولیه طبقه بندی می کنند.

شکل جلدی اسپوروتریکوزیس اغلب با بسیاری از بیماریهای پوستی دیگر اشتباه می شود و باید آن را از آکنه، سیفیلیس، بروموردرما، یدودرما، پسوریازیس، گرانولومای پیوژنیک، سارکوئیدوز، لیشمانیوزجلدی، توبرکلوز جلدی لنفاوی، حتی جذام و تعدادی دیگر از عفونتهای قارچی نظیر کروموبلاستومایکوزیس، بلاستومایکوزیس، کوکسیدیوئیدومایکوزیس و نیز ضایعات زگیلی با علل مختلف تشخیص داد. *اسپوروتریکس شنکئی* نسبت به سیکلوهگزامید مقاوم است و بنابراین در محیط مایکوبیوتیک آگار رشد می کند. در محیط حاوی تیامین در دمای ۳۷ درجه ی سانتیگراد به فرم مخمری تبدیل می شود.

هیستوپاتولوژی

بعلت تعداد اندک ارگانیسم در نمونه های بیوپسی شده از بیماران تشخیص بیماری به طریق آسیب شناسی معمولا مشکل است. از طرف دیگر بعلت تشابه هیستولوژیکی ضایعات با دیگر بیماریهای پوستی نظیر توبرکلوز جلدی، جذام تیپ توبرکلوئید، پیودرما گانگرونوزا، بریلیوزیس، و اپی تلیوما ، و همچنین به دلیل خطر گسترش بیماری به بافتهای عمقی حتی الامکان باید از تهیه ی بیوپسی از ضایعات خودداری کرد. با این وجود، در صورت انجام بیوپسی و با توجه به مطالب فوق کشت از مواد بیوپسی شده از اهمیت خاصی در تشخیص برخوردار است و پاسخ بیمار به درمان با یدور پتاسیم نیز از دلایل اثبات این بیماری می باشد. اشکال هیستوپاتولوژیک اسپوروتریکوزیس به محل آناتومیک عفونت بستگی بسیار زیادی دارد. در مقاطع بافتی مربوط به ضایعات جلدی یافته های تیپیک شامل آمیزه ای از واکنش التهابی گرانولوماتوز و چرکی در درم و بافت زیر جلدی است که عموما همراه با فیبروز و تغییراتی در اپیدرم مانند زخمی شدن (اولسراسیون)، تشکیل میکروآبسه، و هیپرپلازی سودواپیتلیوماتوز است. سلولهای *اسپوروتریکس شنکئی* معمولا با رنگ آمیزی H&E بخوبی رنگ نمی گیرند و قابل مشاهده نیستند اما اغلب با روشهای رنگ آمیزی GMS یا PAS نشان داده می شوند. در صورت مشاهده، ارگانیسم ها بصورت سلولهای شبه مخمری گرد تا بیضی شکل و یا به شکل کلاسیک خود یعنی سیگار برگ شکل دیده می شوند که نوعا ۲ تا ۶ میکرون و گاهی اوقات ۱۰ میکرون قطر دارند. سلولها بصورت منفرد و یا همراه با جوانه مشاهده می شوند و هنگامیکه اشکال با جوانه دیده می شوند معمولا یک جوانه است که با اتصال باریکی به سلول مادری چسبیده است هرچند که سلولهای با چند جوانه نیز ممکن است مشاهده شوند. سلولهای سیگاری شکل نیز ممکن است همراه با یک یا دو جوانه دیده شوند. اگرچه گرم مثبت هستند اما بطور نامنظم رنگ می گیرندو اغلب هاله ای شفاف در اطراف آنها دیده می شود. در نمونه هائی که تعداد ارگانیسم کم است سلولهای قارچی کوچکتر و معمولا بدون جوانه بوده اما در ضایعاتی که در آنها تعداد ارگانیسم زیاد است اغلب به شکل سیگار و به

قطر ۳تا ۵ میکرون یا بزرگتر دیده شده و ممکن است تا سه جوانه نیز داشته باشند. این اشکال سیگار مانند اغلب در کانونهای ثانویه ی عفونت دیده می شوند.

ضایعه ی اسپوروتریکوز در پوست صورت پسربچه ی ۸ ساله، یک پاپول منفرد تشکیل شده است. فرم لوکالیزه ی اسپوروتریکوز اغلب در صورت بچه ها دیده می شود در حالیکه فرم لنفانژیتیک عمدتا در اندام فوقانی مشاهده می گردد.

بندرت در مقاطع بافتی مربوط به ضایعات جلدی اسپوروتریکوزیس هایفی های *اسپوروتریکس شنکئی* ممکن است در طبقه ی کراتینی اپیدرم مشاهده شوند که کنیدی های کروی تا بیضوی تولید می کنند.

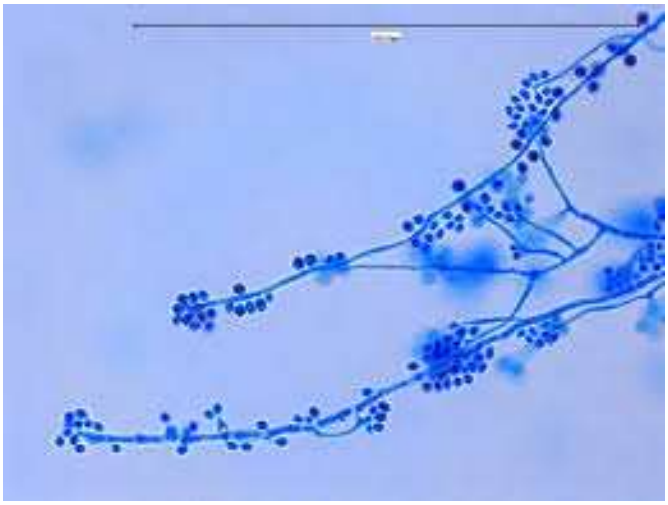

هایفی اسپوروتریکس شنکئی همراه با کنیدیهای شبیه گل و بوته (rosette)، رنگ آمیزی لاکتوفنل کاتن بلو بزرگنمائی ۱۰۰۰

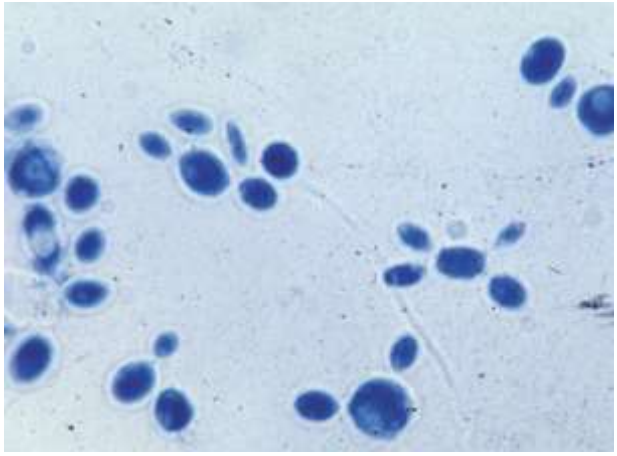

سلولهای مخمری اسپوروتریکس شنکئی همراه با جوانه با اتصال باریک

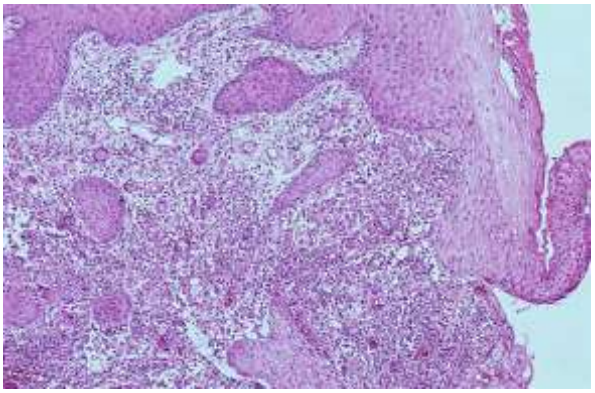

اپیتلیوم اسکواموس همراه با پرولیفراسیون قابل توجه به سمت پائین(هایپرپلازی سودوکارسینوماتوز) مرتبط با اولسراسیون، عکس العمل التهابی آشکار و سلول غول آسای جسم خارجی (بزرگنمائی ضعیف میکروسکوپ، رنگ آمیزی H&E)

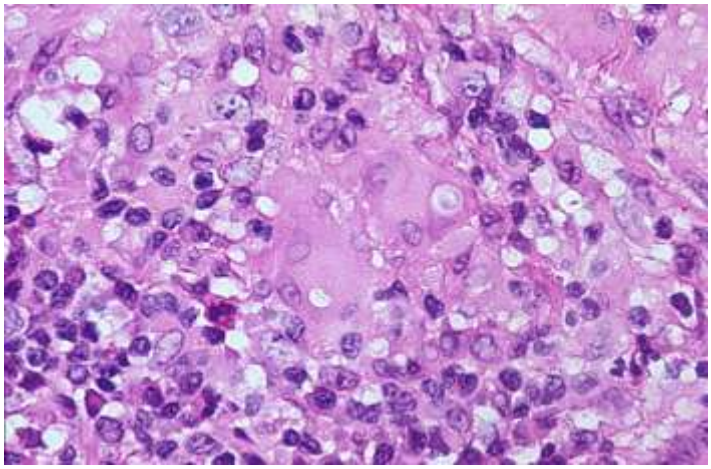

تعداد اندک قارچهای مخمری شفاف که توسط سلولهای غول آسای چند هسته ای فاگوسیت شده اند و التهاب حاد مرتبط با آن مشاهده می شود (رنگ آمیزی H&E بزرگنمائی قوی میکروسکوپ)

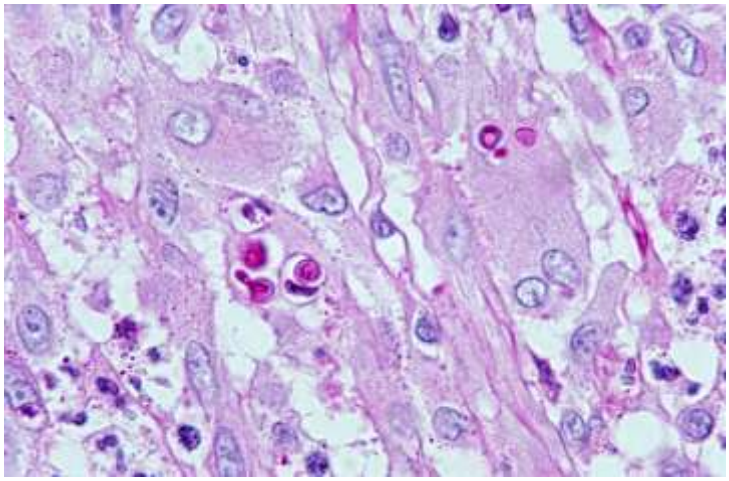

بلاستوسپورها توسط سلولهای چند هسته ای غول آسا فاگوسیت شده اند و واکنش PAS مثبت دارند. جوانه هم دیده می شود.

(رنگ آمیزی PAS)

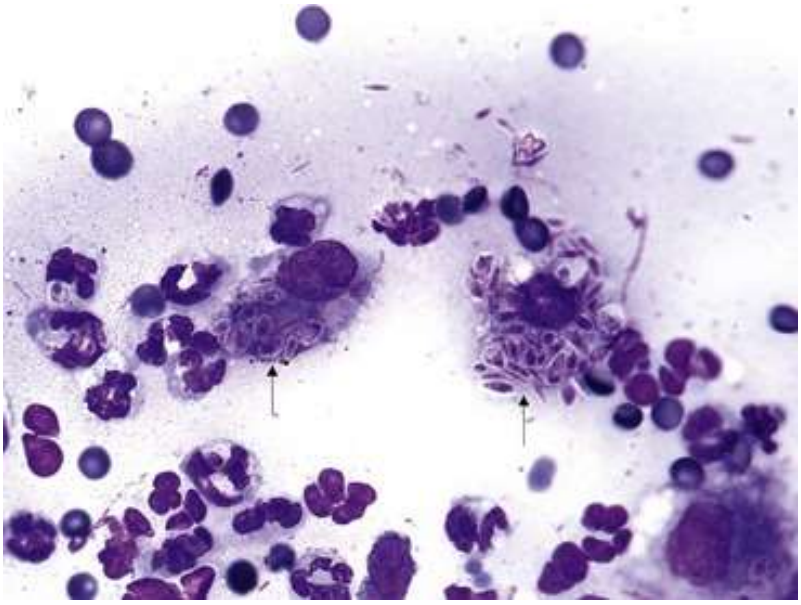

مخمرهای خارج سلولی اسپوروتریکس شنکئی گرد تا سیگار برگی شکل که با علامت پیکان نشان داده شده است

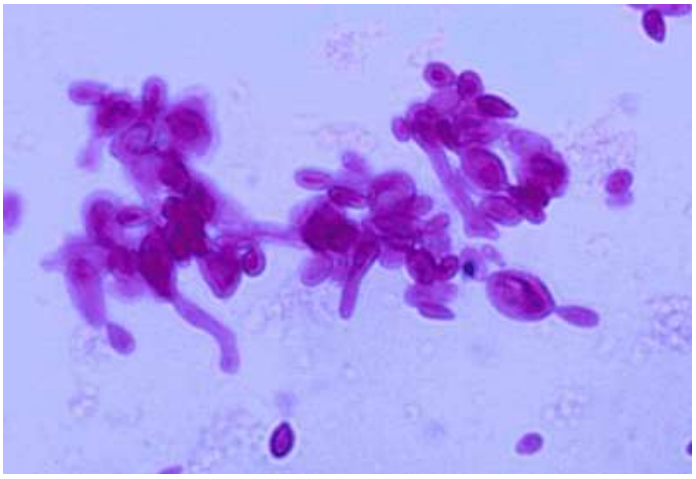

سلولهای مخمری اسپوروتریکس شنکئی همراه با جوانه با اتصال باریک و سلولهای سیگار برگی شکل

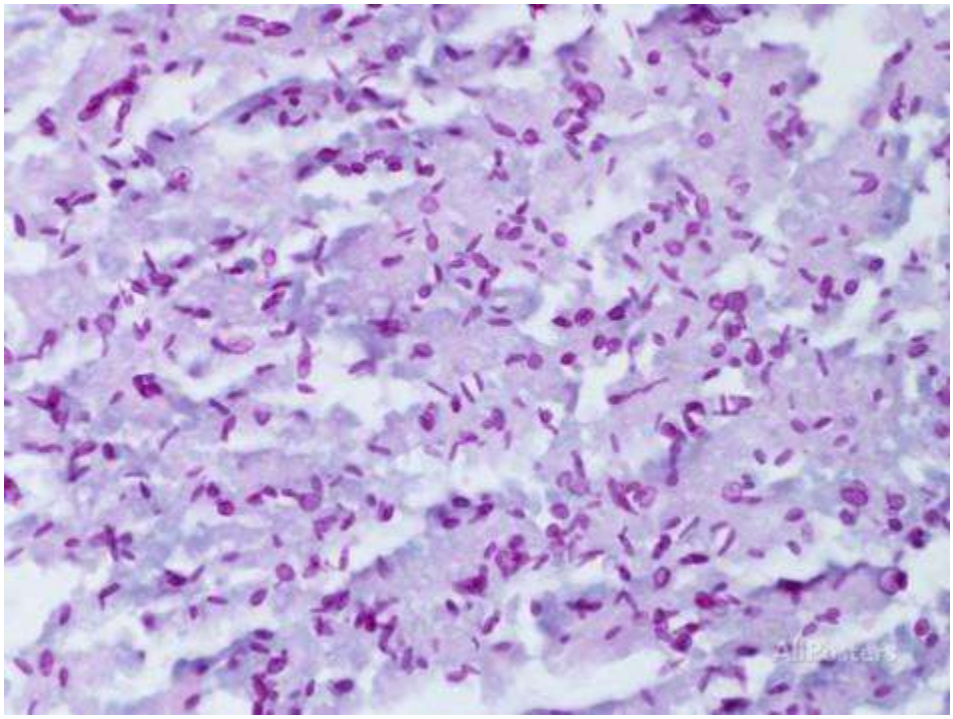

اسپوروتریکس شنکئی رنگ آمیزی پاس

لزیونهای مربوط به اسپوروتریکوزیس سیستمیک به لحاظ هیستوپاتولوژیکال مشابه لزیونهای توبرکلوز و یا هیستوپلاسموزیس است (گرانولومای پنیری) که با ناحیه ی مرکزی نکروز کازئوز که توسط هیستوسیتهای اپی تلیوئید، سلولهای غول آسا، و فیبروبلاستها احاطه شده است مشخص می شود.

سلولهای شبه مخمری کوچک عموما در مرکز کازئوز و یا درون سلولهای غول آسا یا هیستوسیتها یافت می شوند. این یافته ها برای اسپوروتریکوزیس اختصاصی نیستند و بنابراین برای تشخیص به کشت ارگانیسم نیاز است.

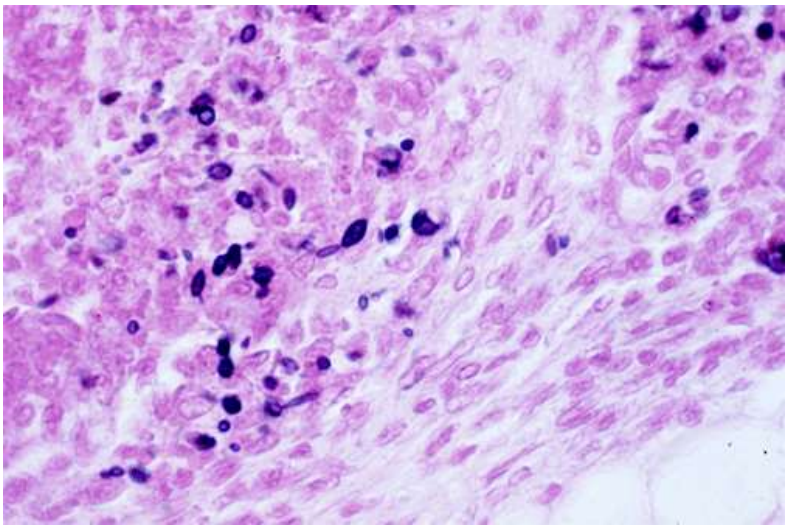

سلولهای مخمری اسپوروتریکس شنکئی در مقطع رنگ آمیزی شده ی بافت ریه

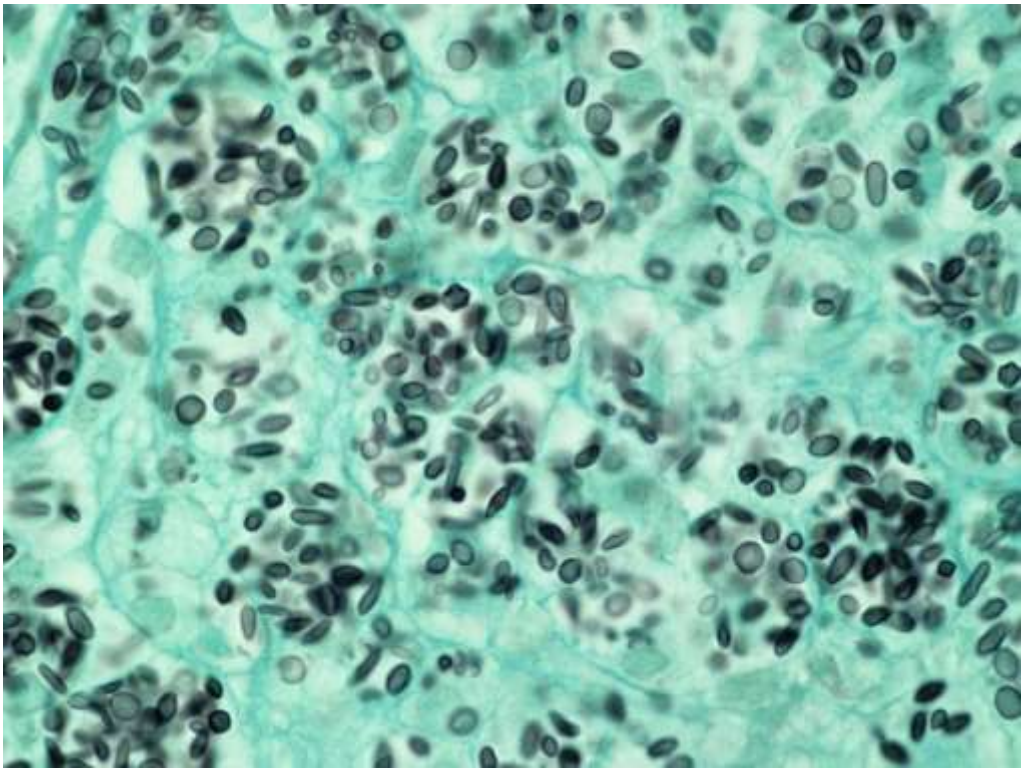

اسپوروتریکس شنکئی رنگ آمیزی GMS

لوری در سال ۱۹۶۳ واکنش گرانولومائی این بیماری را به سه صورت زیر دسته بندی نمود: ۱- اسپوروتریکوتیک، ۲- توبرکلوئید، و ۳- جسم خارجی

واکنش گرانولومائی نوع اسپوروتریکوتیک تشکیل شده از تعداد زیادی هیستوسیت های اپی تلوئیدی که تشکیل هاله های متحدالمرکزی را داده و در قسمت مرکزی ضایعات نوتروفیلها و یا مواد نکروزه بوسیله ی تعدادی از سلولهای پلاسما سل و لنفوسیت احاطه گردیده اند. در واکنش نوع توبرکلوئیدی اطراف ضایعه را سلولهای اپی تلوئید توام با فیبروبلاست، لنفوسیت و سلولهای غول آسای لانگهانس به شکل هاله ای احاطه می نمایند. گاهی تصویر بافتی بصورت یک گرانولومای جسم خارجی مشاهده می شود اما واکنش چرکزا دیده نمی شود. در ضایعات مزمن اسپوروتریکوتیک با ایجاد هیپرپلازی وسیع سودواپی تلیوماتوز شاهد شباهت ضایعه به نئوپلاسم خواهیم بود. ترکیبی از هیپرپلازی اپی تلیوماتوز همراه با واکنش سلولی گرانولومائی و چرکزا تشخیص بلاستومایکوزیس و کوکسیدیوئیدومایکوزیس جلدی ثانویه را نیز مطرح می کند. چنانچه در تصاویر هیستولوژیکی ذکر شده هیچگونه عامل قارچی مشاهده نشود اسپوروتریکوزیس را باید در مد نظر داشت. تشخیص قطعی به مقدار نمونه ی بیشتری برای کشت نیاز دارد و تهیه ی سرم برای آزمایشهای سرولژی نیز خالی از فایده نخواهد بود.

Fetter روش رنگ آمیزی قارچی استانداردی را برای مقاطع بافتی ابداع نمود. بدین صورت که با استفاده از مالت دیاستاز با غلظت یک هزارم پلی ساکاریدهای غیر قارچی را در اسمیرها حل کرد تا هنگام رنگ آمیزی با PAS و یا GMS ارگانیسم به راحتی قابل روئیت شود. همچنین تکنیک های فلورسنت آنتی بادی به تشخیص قارچ در نمونه های بافتی کمک می کنند. عناصر قارچی در مقاطع بافتی معمولا به سه شکل مخمرهای آزاد، آستروئید بادی، و مخمرهای درون سلولهای غول آسا یا ماکروفاژها مشاهده می شوند. وجود آستروئید بادی در بافت تنها مشخصه ی عفونت اسپوروتریکوزیس نبوده و در برخی دیگر از بیماریهای قارچی نیز تشکیل می گردد. این جسم متشکل از سلول مخمری گرد یا بیضوی بازوفیلیک و به قطر ۳ تا ۵ میکرون است که مواد ائوزینوفیلیک بصورت اشعه وار گاهی تا ضخامت ۱۰ میکرون در اطراف آن دیده می شود. این اجسام در ضایعات ثانویه بیش از ضایعات اولیه گزارش شده و با تهیه ی برشهای بافتی به طریق سریال احتمال یافتن آنها بیشتر می شود.

طرز تشخیص آزمایشگاهی

نمونه برداری

ابتدا سطح ضایعات را با اتانول ۷۰درصد تمیز کرده و سپس از چرک و ترشحات زخمها نمونه برداری نموده و از ندولها و یا دملهای نرم پونکسیون کرده و در ظروف استریل جمع آوری کنید. از نمونه ی بیوپسی شده، مایع سینوویال، و خلط نیز می توان استفاده نمود.

آزمایش مستقیم میکروسکپی

بدلیل کم بودن تعداد ارگانیسم در نمونه های تهیه شده از اشکال جلدی اسپوروتریکوزیس نتیجه ی آزمایش مستقیم معمولا منفی بوده و اگرچه در برخی از موارد ممکن است ارگانیسم به تعداد زیاد هم دیده شود ولی بطور کلی تعداد آنها در نمونه های غیر جلدی و منتشره بیشتر از نمونه های جلدی بوده و بدین طریق تشخیص ارگانیسم در موارد غیر جلدی آسانتر می باشد. از نمونه های برداشت شده آزمایش مستقیم با پتاس انجام شده و یا گسترشهای نازکی تهیه و با روش گرم، گیمسا، PAS، و یا GMS رنگ آمیزی می کنند. با افزودن آمیلاز به گسترشها قبل از رنگ آمیزی تشخیص ارگانیسم آسانتر می گردد. برشهای آسیب شناسی تهیه شده از بیوپسی نیز به روشPAS و یا GMS و یا به روشهای فلورسنت آنتی بادی رنگ آمیزی می گردند. در گسترشها یا برشهای بافتی عناصر قارچی به شکل سلولهای مخمری کشیده، بیضی، دوکی، و یا قایقی شکل و گاهی نیز به شکل سیگار برگ به ابعاد ۵-۳ × ۳-۲ میکرون با جوانه یا بدون جوانه و بندرت توام با میسلیومهای کوتاه دیده می شوند. بندرت ممکن است در نمونه های رنگ شده با H&E آستروئید بادی مشاهده شود.

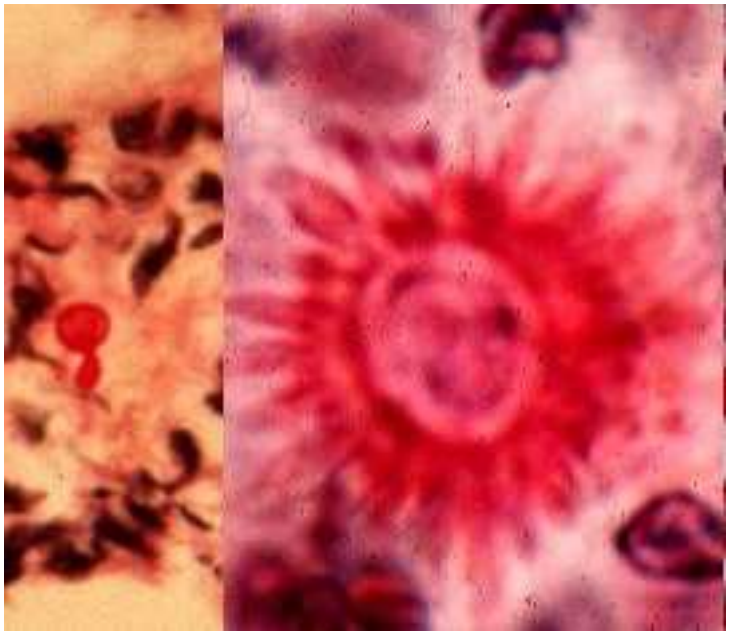

تصویر سمت چپ سلول مخمری با جوانه و در سمت راست آستروئید بادی نشان داده شده است

کشت

بهترین روش برای تشخیص اسپوروتریکوزیس کشت می باشد. از آنجا که عامل بیماری تقریبا در همه ی محیطهای کشت مخصوص قارچها قادر به رشد می باشد و نسبت به سیکلوهگزامید نیز مقاوم است بنابراین از محیط مایکوبیوتیک آگار (سابوروگلوکوز آگار محتوی سیکلوهگزامید) نیز میتوان جهت کشت استفاده نمود. آسپیره ی ندولهای جلدی، چرک، ترشحات و مواد حاصل از کورتاژ و سوابهای تهیه شده از ضایعات باز را در محیط سابورو دکستروز آگار و مایکوبیوتیک آگار و ژلوز خوندار کشت نموده و در دمای ۲۵ و ۳۷ درجه سانتیگراد نگهداری نمود. استفاده از محیط های کشت ویژه مانند کورن میل آگار، مالت آگار، و یا چاپکس آگاربرای تشکیل ساختمان اسپورزائی و تولید پیگمان در قارچ مفید و کمک کننده هستند. برای تشخیص قارچ نیازی به تستهای فیزیولوزیک نیست ولی مانند بسیاری از قارچهای دیگر برای رشد بهتر به تیامین نیاز دارد.

کلنی *اسپوروتریکس شنکئی* در محیط سابورودکستروز آگار در دمای ۲۵ درجه سانتیگراد حالت سفید کرم و غشائی دارد

کلنی *اسپوروتریکس شنکئی* در محیط سابورودکستروز آگار بعد از ۲ الی ۳ هفته در دمای ۲۵ درجه سانتیگراد

کلنی *اسپوروتریکس شنکئی* در محیط سابورودکستروز آگار در دمای ۳۷ درجه سانتیگراد

منابع:

۱- قارچ شناسی پزشکی جامع تالیف دکتر فریده زینی، دکتر امیر سید علی مهبد، و دکتر مسعود امامی. چاپ دوم. انتشارات دانشگاه تهران صفحات ۲۰۸ الی ۲۲۲

۲ - CLINICAL MYCOLOGY, E. J. Anaissie, Michael R. McGinnis, Michael A. Pfaller. CHURCHILL LIVINGSTONE